9. Типы экстрасистолии и причины ее возникновения. Основы теории аритмии

9.1 Влияние увеличения гемодинамического сопротивления на работу артериовенозных анастомозов и возникновение экстрасистолии. Закон В. Ермошкина – В. Лукьянченко

Закон открытый В. Ермошкиным и В. Лукьянченко гласит: в зависимости от увеличения локального гемодинамического сопротивления сосудов артериальная кровь частично может поступать в венозную систему, минуя капиллярную систему органа, посредством артериовенозных анастомозов.

Этот феномен смешивания артериальной крови с венозной отражается на синхронной записи ЭКГ и РЕОграммы (рис. 121, 122, 123).

Рис. 122. Незначительные признаки нарушения венозного оттока при горизонтальном положении тела

Рис. 123. Отсутствие признаков нарушения венозного оттока при вертикальном положении тела

Рис. 124. Запись в положении тела стоя после 30 приседаний. Уменьшение амплитуды РЕОграммы, свидетельствующее о внезапном «сбросе давления» в аорте (момент 1). Соответствует моменту открытия артериовенозного шунта

Проявление феномена срабатывания артериовенозных анастомозов можно наблюдать в сравнении трёх записей, две из которых сделаны при ортопробе и ещё одна после 30 приседаний. Из рисунков видно, что в горизонтальном положении тела венозный кровоток имеет незначительные изменения (рис. 122). Можно их отнести к норме. Фаза ранней диастолы на РЕОграмме имеет незначительный подъём. При вертикальном положении наблюдается нормализация венозного кровотока (рис. 123). После физической нагрузки в виде 30 приседаний на рис. 124 наблюдается значительные амплитудные изменения РЕОграммы. В частности, изображенные первые три цикла РЕОграммы имеют рост систолического давления, который образуется за счёт остаточного объёма крови в каждом сердечном цикле и его накоплении от цикла к циклу. Это указывает на препятствие кровотоку, возникающего локально в одном из периферических участков тела. Кровь в полном объёме не может циркулировать. Систолическое давление, достигнув определённого уровня (момент 3 на рис. 124), открывает артериовенозный шунт и сбрасывает накопившеюся артериальную кровь в венозное русло. Систолическое давление резко падает (момент 1 на рис. 124). Далее опять наблюдается рост систолического давления от цикла к циклу, но при затруднении венозного кровотока (момент 2 на рис. 124). На рисунке фаза ранней диастолы имеет рост, а не спад, что отмечено цифрой 2. Цикличность такой картины будет повторяться регулярно до устранения повышенного локального гемодинамического сопротивления.

Открытие артериовенозных анастомозов происходит в ранней диастоле. Если систолическое давление достигает большого значения для открытия артериовенозных анастомозов, то оно, двигаясь по венозному руслу, достигает АВ узла, так как предсердно-желудочковый клапан открыт и, воздействуя на АВ узел, запускает внеочередной импульс действия. Для этого все условия имеются именно в диастоле. Возникает экстрасистолия в виде QRS комплекса.

Представленное описание процесса работы артериовенозных анастомозов является теоретической основой наиболее распространённого вида аритмии.

Этот процесс сопровождается определённой симптоматикой. Отметим специфичность жалоб пациентов, характерных отмеченному феномену анатомо-физиологической перестройки сосудистой системы. «Пульсация в животе, с последующим сердцебиением. Начинает периодически пульсировать в животе. То в области поджелудочной, то в животе слева, то вообще просто «внутри живота». После того, как начинает пульсировать в животе, появляется пульсация в сердце. Появляется тахикардия, аритмия. Иногда просто попульсирует сердце и успокоится, иногда «пульсирует-пульсирует и появляются боли в сердце».

Периодическое открывание артериовенозных шунтов является компенсационным защитным механизмом.

9.2 Предсердная экстрасистолия

Экстрасистола предсердий возникает при значительном снижении эластичности мышц сердца, миокарда или межжелудочковой перегородки. В основном, это связано с окклюзией коронарных артерий, при мультифокальном кардиосклерозе. На рис. 125 показаны такого типа экстрасистолы. С позиции фазового анализа сердечного цикла, как следствие от окклюзии, мышцы не могут расслабиться в фазе ранней диастолы и закачать кровь в желудочки приходится предсердиям. Количество Р волн будет столько на сколько снижена функция расслабления мышц. Лечение такого типа экстрасистолии возможно только через нормализацию коронарного кровотока и восстановление эластичности мышц сердца.

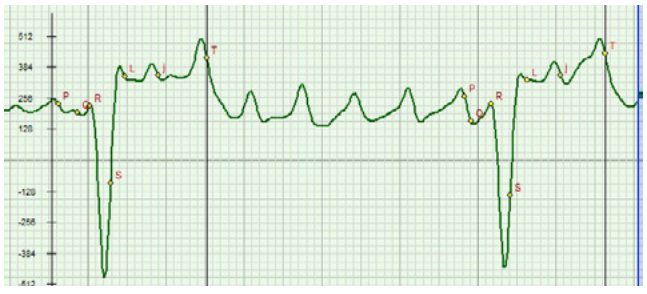

а)

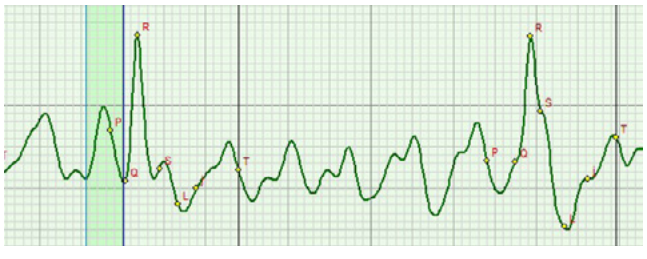

б)

Рис. 125. Экстрасистолы предсердий

Сердечно сосудистая система предназначена для транспорта крови, который возможен при разности давлений. На рис. 126 показан механизм поддержания систолического давления с помощью экстрасистолии предсердий. Видно, что в первые циклы систолическое давление низкое. Причина – проблемы коронарного кровотока. Далее, за счёт четырёх Р волн, создаётся накачка крови в желудочки и на РЕОграмме видно, что после этого систолическое давление нормализуется, но ненадолго. Уже в следующем цикле всего две Р волны поддерживают его, а далее оно снижается.

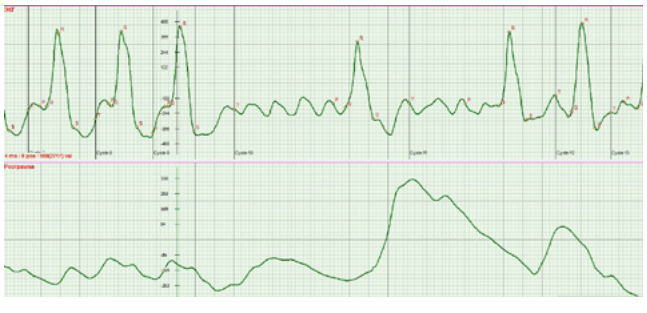

Рис. 126. Экстрасистолия предсердий с целью закрытия предсердно-желудочкого клапана и поддержания должного уровня систолического давления

9.3 Потенциал фибробластов и внезапная сердечная смерть

Основными клетками соединительной ткани являются фибробласты. Их функция заключается в синтезе межклеточного матрикса соединительной ткани, который обеспечивает транспорт химических элементов и механическую поддержку клеток. Они контактируют с кардиомиоцитами. Фибробласты эффективно преобразуют механическое раздражение в электрический потенциал, при этом возбуждённый таким образом потенциал может модулировать потенциал деполяризации кардиомиоцитов. Драматичность этого процесса заключается в том, что потенциал фибробластов значительно превышает потенциал кардиомиоцитов. Учитывая, что он возникает в конце фазы ранней диастолы, то создаются условия гиперсокращения межжелудочковой перегородки (рис. 127 а, б). Возникает возможность «заклинивания» межжелудочковой перегородки при её гиперсокращении. Фактически, это спазм мышц. В результате сердце останавливается и возникает внезапная сердечная смерть. Субъективные признаки, сопровождающие этот процесс, – кратковременное головокружение или потеря сознания.

Экстренная помощь заключается в воздействии высоковольтным разрядом в область сердца, что ликвидирует «заклинивание», или применении иглоукалывания.

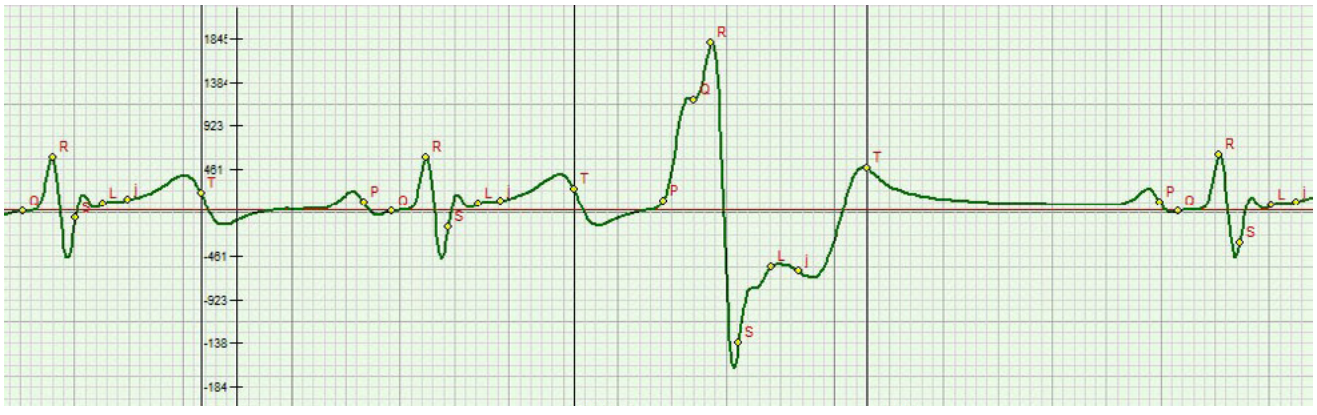

а)

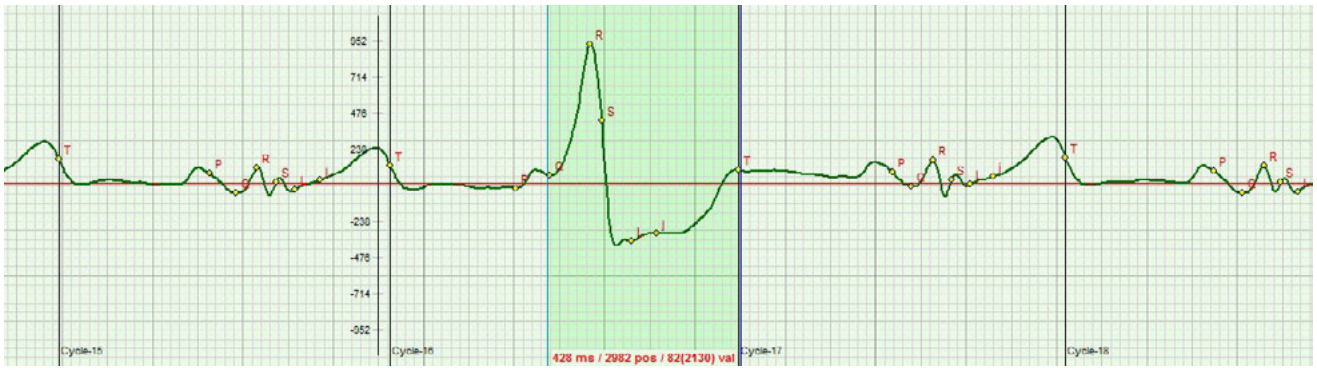

б)

Рис. 127. Развитие процесса увеличения амплитуды сокращения межжелудочковой перегородки, которое может привести к её «заклиниванию» и остановки сердца. Это сопровождается кратковременным головокружением или потерей сознания. В критических случаях сегмент ST выпрямляется (рис. б)

9.4 Дыхательная экстрасистолия

Данный тип экстрасистолии возникает при значительном разбалансе циркуляции крови большого и малого круга кровообращения. Такая экстрасистола является коррекцией гемодинамики большого и малого круга кровообращения. Её устранение достигается нормализацией дыхания, которое возможно при выполнении регулярных физических упражнениях. К патологии этот тип экстрасистолии не относится.