Часть II. ПРАКТИКА КАРДИОМЕТРИИ

14. Практика постановки диагноза

Важность диагностики на основе теории кардиометрии заключается в определении первопричины патологии или первичных процессов, которые внесли изменения в форму кардиосигналов. Как правило, первопричина влечёт за собой целую цепь изменений. Логика анализа, основанная на законах кардиометрии, позволяет установить все звенья этой цепи. Такой подход открывает возможность для весьма эффективной терапии, устраняющей не только первопричину патологии, но и любые изменения, которые могут проявиться от её воздействия.

Формируя раздел книги, посвящённый практике кардиометрии, авторы исходили из необходимости описания основных принципов анализа, понимая, что готовых рецептов диагностики для каждого конкретного случая дать нельзя. Поэтому одной из задач последующих разделов книги является обобщение, по сути, справочного материала для практикующего врача.

Текст изложен по принципу «от сложного к простому», имея ввиду «снижение влияния патологии на качество самочувствия». При практическом использовании метода диагностики целесообразно придерживаться такой же последовательности, как в этой книге.

14.1. Критерии оценки влияния изменения состава крови на функцию сокращения межжелудочковой перегородки. Признаки эндокардита

ВНИМАНИЕ!
Не забывайте проверять правильность автоматической расстановки фаз на ЭКГ.

Как показал практический опыт, диагностику надо начинать с выявления признаков эндокардита. Причиной его возникновения является изменение состава крови, влияющее на функцию сокращения межжелудочковой перегородки. Очень важно иметь чистую кровь, поскольку её качество влияет на гемодинамику. Наличие чистой крови является фундаментом нормального самочувствия и снимает много сложных вопросов в терапии других патологий.

Понятие «эндокардит» определяет степень изменения морфологии мышц межжелудочковой перегородки вблизи предсердно-желудочкового клапана. Как правило, это происходит в правом желудочке: в него в большей степени попадает через кровь различные возбудители бактериальной, вирусной, грибковой и паразитарной природы, имеющие органораспространенный полисистемный тропнофиксированный характер. Скрытотекущие инфекционно-токсические процессы влияют на строение мышц, примыкающих к клапану. В первую очередь, это проявляется в изменении водного обмена и ионного равновесия между вне- и внутриклеточными жидкостями. Речь не идёт об образовании отверстий в межжелудочковой перегородке. В данном случае анализ ЭКГ опирается на критерии, изложенные в п. 5.1.3.

Причина возникновения эндокардита

Отметим, анатомия сердца создана таким образом, что при закрытых клапанах во время его сокращения, соответствующего периоду QRSL, создаются условия повышенного давления в желудочках. Если в крови находятся элементы, не относящиеся к нормальному составу крови, то они будут концентрироваться в зоне между предсердножелудочковым клапаном и межжелудочковой перегородкой. Эта зона пассивна, что позволяет в ней оседать инородным элементам крови. Их накопление начинает влиять на качество мышц в этой зоне, что свидетельствует о начальной стадии эндокардита. Развитие процесса может достигнуть уровня изменения структуры клеток мышц, превратив их в губчатообразное состояние. Учитывая, что давление в левом желудочке больше чем в правом, кровь сможет просачиваться из левого желудочка в правый. Нарушение водного

обмена в клетках мышц этой зоны будет регистрироваться при ортопробе в виде изменения амплитуды фазы P-Q (рис. 132). Как правило, эндокардит связан с субъективной симптоматикой, проявляющейся с кратковременным головокружением, которое может продолжаться всего несколько секунд, периодическим ростом артериального давления, различными аллергиями.

Критерии диагностики признаков эндокардита

Критериями оценки наличия признаков эндокардита является регистрация изменения амплитуды фазы P-Q при ортопробе (рис.132 а, б).

На рисунке 133 показана форма фазы P-Q в норме, указывающая на чистоту крови и отсутствие признаков эндокардита. На рисунках 134 и 135 приведены ещё два типичных случая проявления признаков эндокардита.

При более развитой форме эндокардита начинает проявляться в большей степени субъективная симптоматика в виде кратковременного головокружения. Это происходит, когда артериальная кровь проникает из левого желудочка в правый через межжелудочковую перегородку. Рассмотрим типичный случай, представленный на рис. 136.

Терапия

1. При наличии отмеченных критериев нет смысла точно выявлять природу инородных элементов крови. Важно очистить кровь. Высокоэффективным натуральным средством является настойка чёрного ореха с добавлением натуральных компонентов трав. Наиболее эффективными для чистки крови оказались настойки «9-ка СТОПразит», «Юглон» и «Нуксен II». Также можно использовать препарат «Тройчатка Эвалар».

2. Необходимо стремиться удерживать щелочную среду в организме. Важно обратить внимание на питание, прежде всего, сократив белковую пищу.

3. Показана волновая резонансная терапия аппаратом «ЭЖ-2», вызывающая экспрессию генома. Это фундаментальный фактор развития организма и его стимуляция обеспечивает восстановление угасающих функций.

лежа

сидя

Рис.132 а. Изменение амплитуды фазы P-Q на ЭКГ относительно изолинии при ортопробе указывает на накопление в желудочках сердца под предсердно-желудочковом клапаном в зоне межжелудочковой перегородки инфекционных, бактериальных, микробных или других элементов, не относящихся к нормальному составу крови и влияющих на качество мышц, изменяя водный обмен между вне- и внутриклеточными жидкостями.

Как правило, ранняя стадия эндокардита сопровождается соответствующей симптоматикой, отмеченной выше. Поэтому при употреблении препарата чёрного ореха необходимо наблюдать за изменением симптоматики. Курс лечения может считаться успешным, если кардиометрические признаки эндокардита не

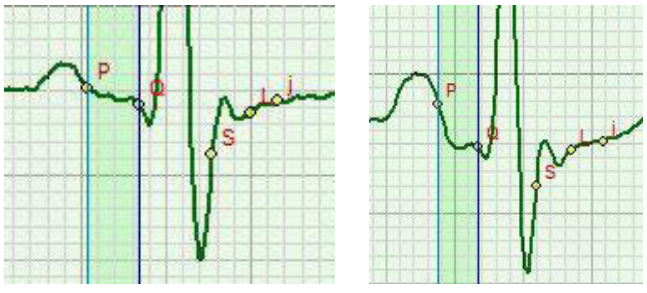

лежа сидя

Рис.132 б. Увеличенный просмотр изменения амплитуды фазы P-Q относительно изолинии при ортопробе (рис. 132 а). Изменение амплитуды является характерным признаком наличия признаков эндокардита

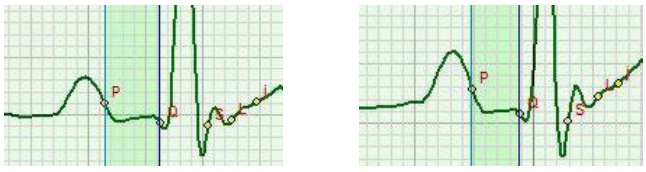

лежа сидя

Рис 133. Без изменений амплитуды фазы P-Q относительно изолинии при ортопробе соответствует норме и указывает на чистоту крови и отсутствие признаков эндокардита

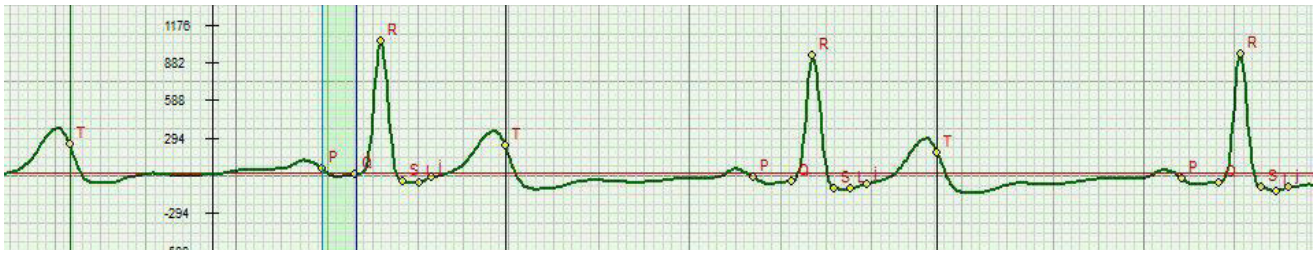

лежа

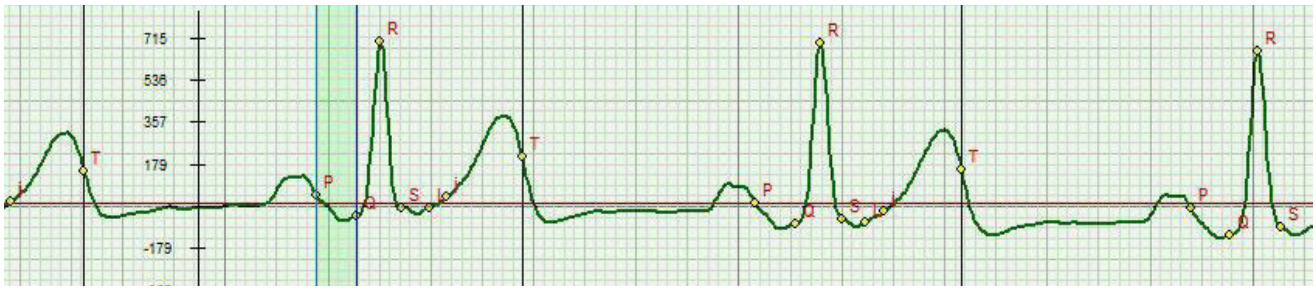

сидя

Рис. 134. Изменение амплитуды P-Q фазы при ортопробе с признаками эндокардита, влияющего на функцию сокращения межжелудочковой перегородки

лежа

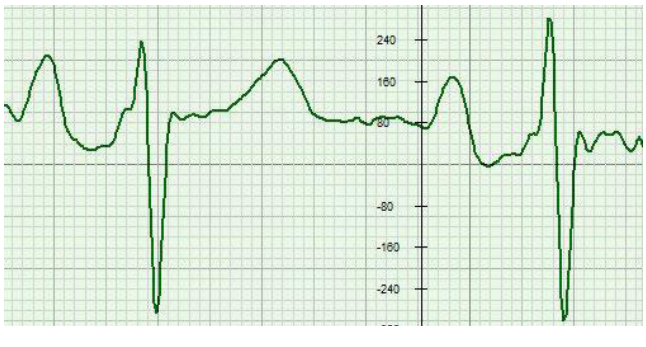

сидя

Рис. 135. Изменение амплитуды P-Q фазы при ортопробе с признаками эндокардита, влияющего на функцию сокращения межжелудочковой перегородки и отображающееся в общем самочувствии как «дискомфортное состояние»

проявятся и симптоматика будет отсутствовать. При этом работоспособность человека значительно улучшится.

Примеры проявления признаков эндокардита показаны на рис. 134-136.

Терапия

1. Рекомендованы настойки «Юглон», «9-ка СТОПразит», «Нуксен-II» (чёрный орех) – принимать два курса. Практика показала эффективность данных препаратов, поскольку с их помощью достигается нормализация субъективной симптоматики и улучшается качество жизни.

2. Показана волновая резонансная терапия аппаратом «ЭЖ-2», принцип действия которого основан на стимулировании экспрессии генома. Это первый и единственный серийно выпускаемый аппарат, который активизирует данный процесс. С точки зрения физиологии это наилучший и пока уникальный способ нормализации естественным путём функции в мягких тканях, подтвержденный практикой.

лежа

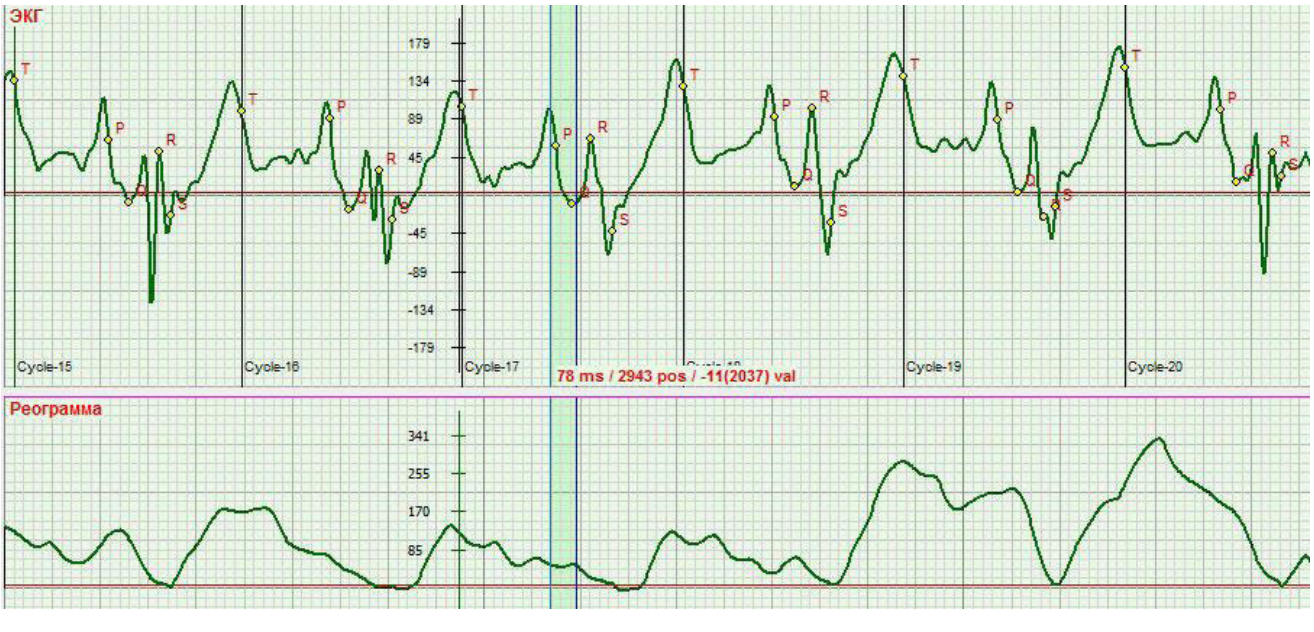

сидя

Рис. 136. Изменение амплитуды P-Q фазы при ортопробе с признаками эндокардита, влияющего на функцию сокращения межжелудочковой перегородки с субъективной симптоматикой периодического кратковременного головокружения

Таблица 14.1. Кардиометрическая диагностика признаков эндокардита

Выявляемые физиологические, функциональные, метаболические и другие изменения	**ЭКГ признаки**	**Возможные последствия**	**Рекомендации**
Признаки эндокардита. Влияние изменения состава крови на функцию сокращения МЖП	Изменение амплитуды фазы P-Q при ортопробе	Быстрая утомляемость, возможные скачки АД и внезапные короткие головокружения	1. Настойки «Юглон», «9-ка СТОПразит», «Нуксен-II» (чёрный орех), пить два курса. 2. Волновая резонансная терапия аппаратом «ЭЖ-2»