15. Диагностика коронарного кровотока

ВНИМАНИЕ!

Не забывайте проверять правильность автоматической расстановки фаз на ЭКГ.

Кардиометрический метод оценивает общее состояние гемодинамики коронарных артерий и не указывает на место проблемы сужения коронарных артерий. Исходная позиция в диагностике основана на оценке равномерности скорости заполнения коронарных артерий кровью в строго определённое время в начальной фазе ранней диастолы, а именно в Тк-Uн. Этот процесс является критерием нормальной гемодинамики артерий. Замедление скорости кровотока является самым ранним признаком для прогнозирования развития ситуации. Изменение может произойти по очень многим причинам, поэтому его оценка на ранней стадии чрезвычайно важна. Это позволит эффективно исправить ситуацию и в дальнейшем не допустить осложнений, а в профилактических целях – не допустить критических ситуаций.

В диагностике коронарного кровотока нельзя ошибиться, так как это может привести к серьёзным последствиям. Его рассмотрение требует анализа одновременно ЭКГ и РЕОграммы в сегменте Тк-Uн.

Коронарный кровоток заполняется кровью в начале фазы ранней диастолы, а именно в сегменте от точки Тк до начала волны Uн (п. 4.2.8). От точки Тк начинается закрытие клапана аорты и одновременно начинается расслабление мышц миокарда. Этот процесс способствует всасыванию крови в коронарные артерии, потому что при сокращённой форме мышц кровь не может попасть в артерии. При закрытии клапана открываются устья коронарных артерий и начинается заполнение коронарных артерий. В момент начала волны U процесс полного закрытия клапана заканчивается. Одновременно мышцы желудочков расслабляются, что способствует наполнению кровью коронарных артерий. РЕОграмма отражает процесс кровенаполнения и именно по ней оценивается качество заполнения коронарных артерий – по равномерному спаду РЕОграммы в сегменте Тк-Uн.

На рис. 137 показана норма равномерного спада РЕО.

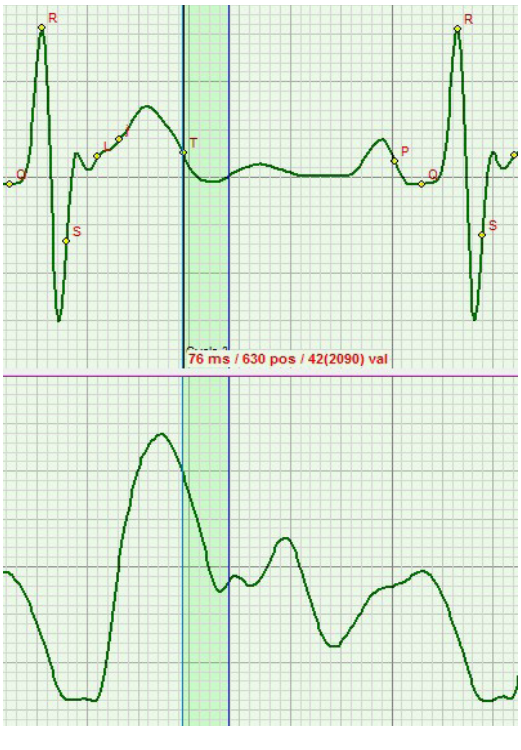

а)

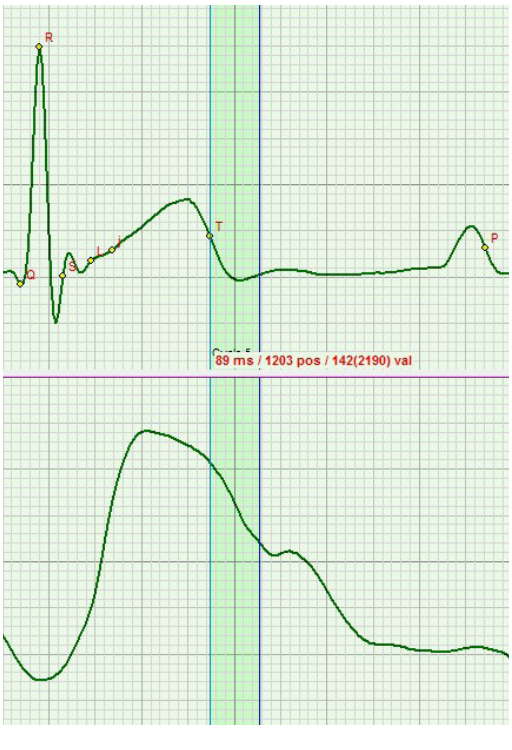

б)

Рис. 137. Норма равномерного спада РЕО в сегменте Тк-Uн: а) Близко к идеальной форме РЕО б) Наиболее часто встречающаяся форма РЕО

Метод позволяет дать только качественную оценку наполнения коронарных артерий, но этого достаточно, чтобы понять состояние коронарных артерий и принять эффективное решение.

Причина неполного заполнения кровью коронарных артерий

При снижении функции лёгких будет происходить разбаланс функционирования большого и малого круга кровообращения. Субъективно проявляется он в несинхронном дыхании по отношению к сокращениям сердца. В результате систолическое давление не достигает нормы, что часто становится для человека привычкой. Недостаточное систолическое давление не в состоянии обеспечить нормальные объёмы крови для заполнения коронарных артерий (рис. 138). При этом начинается естественный процесс сужения коронарных артерий, который впоследствии приводит к их патологическому сужению.

Кальценоз аорты также приводит к недостаточным объёмам заполнения кровью коронарных артерий. В обоих случаях результатом будет сужение коронарных артерий (рис. 139).

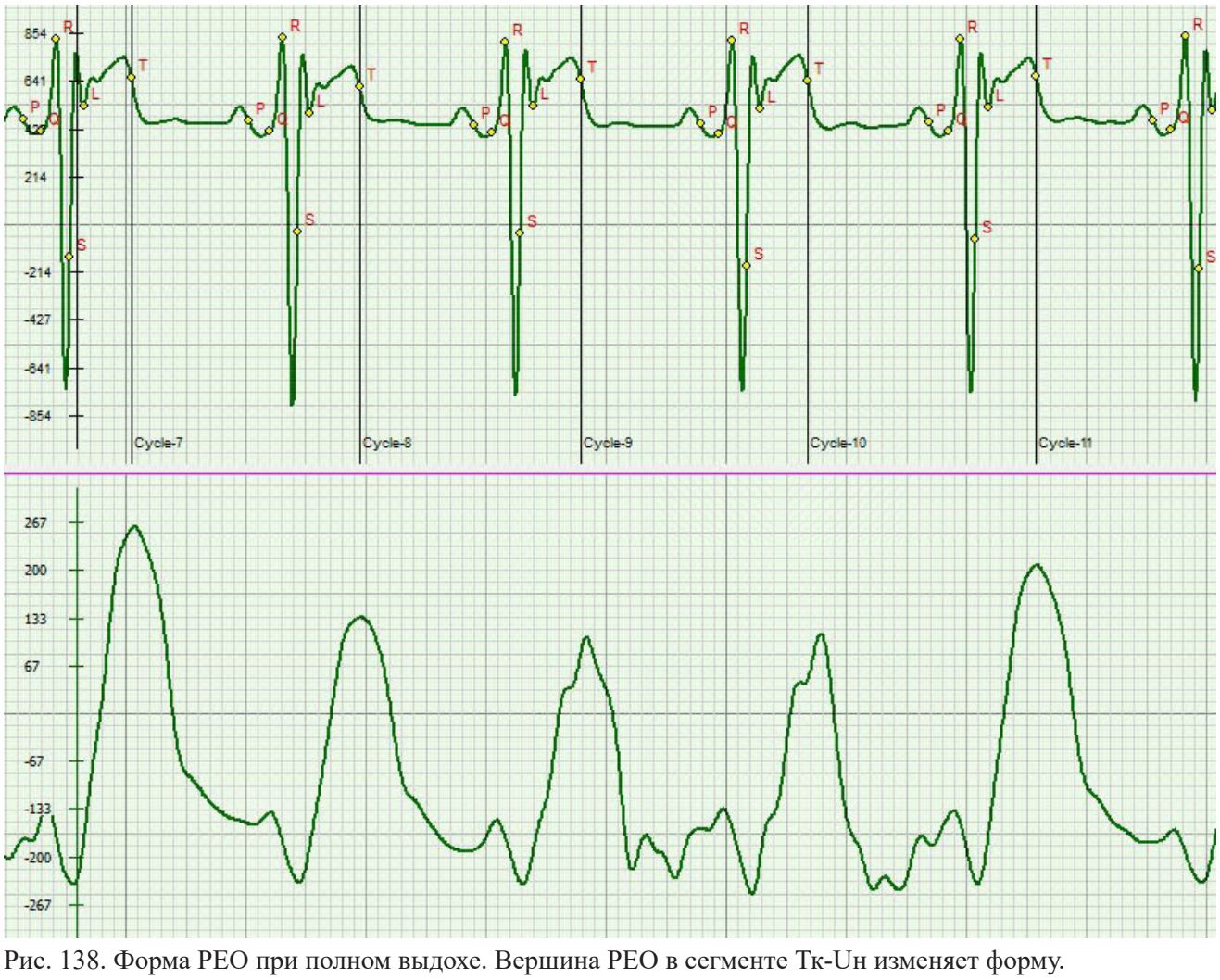

Рис. 138. Форма РЕО при полном выдохе. Вершина РЕО в сегменте Тк-Uн изменяет форму.

а)

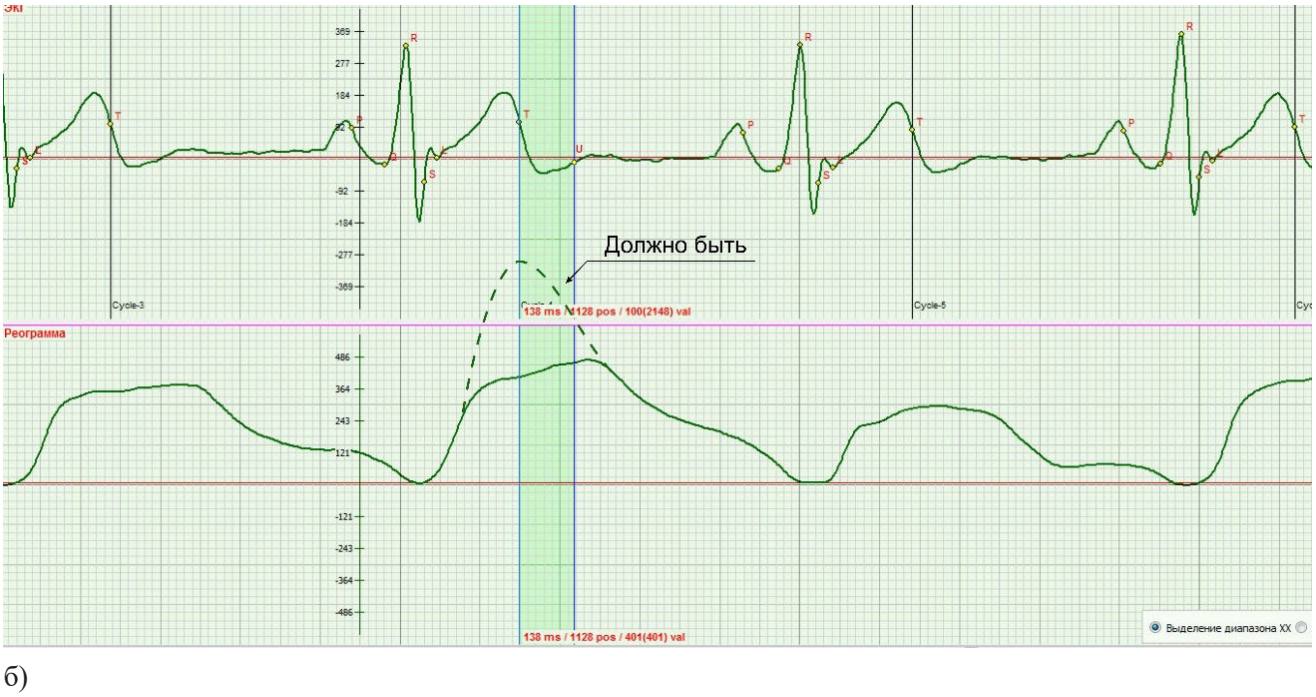

б)

Рис. 139. Форма РЕО при кальцинозе аорты

15.1. Критерии для перепроверки правильности постановки диагноза качественного функционирования коронарного кровотока

ВНИМАНИЕ!
Не забывайте проверять правильность автоматической расстановки фаз на ЭКГ.

Ещё раз отметим важность оценки коронарного кровотока. Для принятия решения необходимо быть уверенным в правильности диагноза и выборе терапии. Никакими инструкциями этого достигнуть нельзя. *Уверенность формируется на основе принципа доказательства существующего в естественных науках, а именно: наблюдаемое явление считается соответствующим истине, если оно связано тремя причинно-следственными связями с другими наблюдаемыми эффектами.* Для ЭКГ и РЕО это проявление нескольких изменений в какой-либо из фаз, например, амплитуда ЭКГ, параметр метаболизма и форма РЕО, также оно может быть подкреплено изменением компенсационного механизма – влиянием одной фазы на другую, или системным параметром индексом напряжённости.

На рисунке 139 приведены примеры оценки качества кровоснабжения коронарных артерий. Форма РЕОграммы в сегменте Тк-Uн является главным критерием качественной оценки состояния коронарного кровотока. Критерий нормы – равномерный отрицательный спад РЕОграммы в сегменте Тк-Uн фазы ранней диастолы Тк-Рн.

Первый дополнительный критерий, подтверждающий наличие проблемы в кровенаполнении коронарных артерий, является величина лактата (молочной кислоты) в мышцах сердца.

Вторым дополнительным критерием является индекс напряжённости (ИН). В норме его величина должна быть на уровне 250 у.е.

Третьим дополнительным критерием является тип адаптационной реакции. Можно говорить об увеличении мощности спектра на нижних частотах в спектральной характеристики типа адаптационной реакции.

Учитывая важность и информативность отмеченных дополнительных критериев, рассмотрим их подробнее.

15.1.1. Критерий количественной оценки лактата в мышцах сердца

Причины изменения количества лактата в мышцах сердца

Лактат является метаболическим продуктом анаэробных реакций (п. 3.4). Его концентрация в мышцах характеризует утомляемость. Сердечная мышца, как и гладкие мышцы, совершая ритмичные сокращения, также накапливает лактат. При нормальном ритме и достаточном снабжении кислородом накопленный лактат восстанавливается в гликоген за счёт короткого отдыха. Если нагрузка была значительной или длительной, то этот процесс требует дополнительных методов снижения уровня лактата. В случае с проблемами коронарного кровотока мышцы сердца будут постоянно иметь повышенный уровень лактата из-за увеличенной нагрузки.

Повышение лактата в мышцах сердца

Снижение кислорода в мышцах при увеличении физической нагрузки повышает количество лактата. Из-за проблем коронарного кровотока этот уровень будет существенно выше нормы, так как мышцы будут получать меньше кислорода. На рисунке 140 проиллюстрирован подобный случай. Величина лактата равна 23,25 у.е. Это значительно выше диапазона нормы 3…7 у.е., что указывает на дефицит кислорода из-за проблем коронарного кровотока и большого накопления лактата. При этом количество лактата модулируется ритмом дыхания, что также указывает на проблему дефицита кислорода.

Снижение лактата в мышцах сердца

Снижение лактата указывает на снижение интенсивности сокращения мышц: он просто не накапливается; при этом надо обратить внимание на параметр PV2, характеризующий систолу предсердия. В случае отказа работы миокарда срабатывает компенсационный механизм и всю нагрузку на себя берут предсердия. PV2 будет увеличиваться. В приведенном на рис. 141 примере средняя величина лактата равна 1,88 у.е. Это очень низкий показатель и его можно отнести к критическому уровню.

Рис. 140. Повышенное содержание лактата в мышцах сердца (у.е.)

Рис. 141. Пониженное содержание лактата в мышцах сердца (у.е.)

15.1.2. Величина индекса напряжённости (ИН)

Учитывая важность диагностики коронарных артерий, необходимо получать всестороннюю информацию об их состоянии. Важно, чтобы она дублировала основную, тем самым подтверждая её. Это позволит быть более уверенным в постановке диагноза.

Вторым дополнительным критерием служит величина индекса напряжённости (ИН).

Рассмотрим на примере информативность ИН.

Коронарография, сделанная пациенту, ЭКГ и РЕОграмма которого представлены на рисунке 142, показала следующее:

Стеноз ПМЖВ (сред 1/3) до 90%;

Стеноз ДВ (устье) до 80%

Стеноз ОВ (сред 1/3) на грани окклюзии

Стеноз ПКА (проксимально 1/3) на грани окклюзии.

а) лёжа

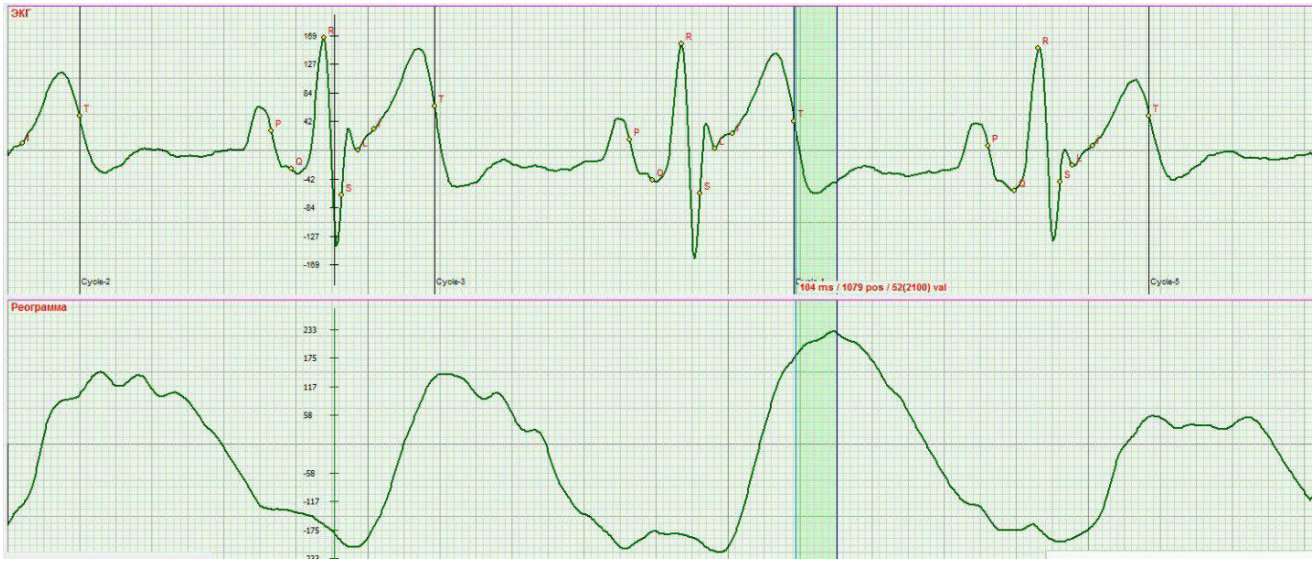

б) сидя

Рис. 142. Качественная оценка заполнения кровью коронарных артерий в начальной стадии фазы ранней диастолы в сегменте Тк-Uн

При одновременном кардиометрическом обследовании были получены следующие данные, представленные в таблице 15.1. Видно, что параметры гемодинамики и метаболизма в норме. Единственный параметр, который обращает на себя внимание, это индекс напряжённости ИН. При переходе в вертикальное положение он достигает 5556 у.е. Причиной столь высокого индекса является малое заполнение коронарных артерий, что подтвердили и кардиометрия и коронарография. Пациенту проведена операция коронарного шунтирования.

Использование ИН в качестве дополнительного критерия оценки состояния коронарного кровотока является достоверным показателем. Он используется в дополнение к описанному выше критерию, тем самым усиливая достоверность диагноза.

Таблица 15.1. Кардиометрические показатели при изменении кровотока коронарных артерий

Положение тела	**SV-ударный объём, мл.**	**MV-минутный объём, л/мин.**	**RV1 (62) – фракция изгнания, %**	**ИН (150 … 300) индекс напряжённости по Р.М. Баевскому, у.е.**
Лёжа	54,8	3,3	68	381
Сидя	59	4,0	67	5556

Положение тела	**O2 (0,5…0,55; 0,6…0,65; 0,7…0,85) у.е.**	**Лактат (3…7) у.е.**	**КрФ (2…4) у.е.**
Лёжа	0,51	6,73	2,71
Сидя	0,55	5,57	2,33

15.1.3. Тип адаптационной реакции. Увеличение мощности спектра ЭКГ на нижних частотах

Третий дополнительный критерий, подтверждающий наличие проблемы в кровенаполнении коронарных артерий, – тип адаптационной реакции. Увеличение мощности спектра на нижних частотах в спектральной характеристики типа адаптационной реакции. Проблемы коронарного кровотока будут влиять на энергетику сердца (п. 8.3). Индикатором такого влияния служит тип адаптационной реакции. В данном случае важным моментом является амплитуда спектра на нижних частотах при типе реакции, характерной стрессу (рис. 143 б). Подъём на частотах 0,2 Гц указывает на общую физическую усталость.

Заметим, что данный критерий оценки общей физической усталости служит как дополнительный, с целью уточнения диагноза патологии коронарного кровотока.

Важно знать, что этот критерий характеризует общую физическую усталость и при нормальном коронарном кровотоке, поэтому он используется как дополнительный к основному.

Имея наряду с основным критерием ещё три дополнительных подтверждающих критерия можно быть в высокой степени уверенными в точности постановки диагноза. При этом важно оценивать субъективную симптоматику пациента. В этом случае остаётся правильно выбрать терапию и проследить её эффективность.

Эластичность сосудов в большой степени зависит от уровня CO_2 в крови. Рассмотрим пример, показывающий эффективность лечения сосудов с помощью гипоксии.

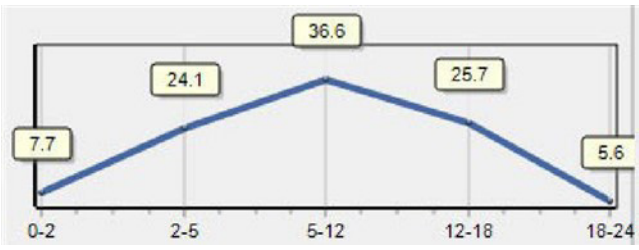

а) Адаптационная реакция – спокойной активации

б) Адаптационная реакция – стресс

Рис. 143. Энергетическое состояние сердца, соответствующее кардиосигналам, на рис. 142

Терапия ранней стадии снижения кровенаполнения коронарных артерий

Целью терапии является нормализация коронарного кровотока. Во всех отмеченных выше проблемах лежит один фактор – состояние коронарных артерий, и, в первую очередь, их эластичность. Основой лечения и профилактики является правильность дыхания (гл. 15.5).

1. Использовать дыхательный тренажёр-капникатор типа «Самоздрав» для достижения баланса O_2 и CO_2. Это значительно поможет в восстановлении эластичности сосудов.
2. Применять этилметилгидроксипиридина сукцинат (препарат «Мексикор») для поддержания энергетики миокарда.
3. Применять препарат «Гинкготропил» для улучшения микроциркуяции.
4. Принимать L-карнитин (препарат «Элькар» (раствор)) для улучшения энергетики митохондрий.
5. В экстренных случаях использовать фенобарбитал + этиловый эфир α- бромизовалериановой кислоты (препарат «Валокордин»). Все препараты на основе валерианы надёжны и эффективны.
6. Пить настойку «Нуксен VI» (чёрный орех), содержащую следующие компоненты: чёрный орех, цветки боярышника, гингко билоба, плоды шиповника, траву мелиссы, траву душицы, шишки хмеля, рододендрон кавказский, воду очищенная, спирт до 3%. Эффективность настойки проверена на практике.
7. Можно пить бальзам кедровый (хвои кедра), являющиеся источником дегидрокверцитина – вещества, стимулирующего синтез и стабилизирующего структуру волокон коллагена.
8. Во всех случаях показана иглотерапия в сочетании с другими терапевтическими методами и средствами.

Neiguan (MC6) на меридиане перикарда.

Gongsun (RP4) на меридиане селезёнки.

ZusanJi (E36) на меридиане желудка.

Sunyinjiao (RP 6) – на меридиане селезёнки усиление выработки серотонина.

Нельзя забывать, что в первую очередь необходимо убедиться в чистоте крови (гл. 14). В зависимости от диагноза можно комбинировать лечение с применением настоек «Юглон», «9-ка СТОПразит», «Нуксен II».

15.2. Острый коронарный синдром. Смещение на ЭКГ постоянной составляющей фазы S-L до уровня амплитуды R зубца

ВНИМАНИЕ!
Не забывайте проверять правильность автоматической расстановки фаз на ЭКГ.

Причины подъёма постоянной составляющей ЭКГ в фазе S-L

Фаза S-L является одной из ключевых фаз сердечного цикла, так как является последней, перед тем как откроется клапан аорты и вся подготовительная работа, совершённая сердцем, определит параметры исходных условий дальнейшего течения крови по сосудам.

В этой фазе клапан закрыт и только в конце фазы он начинает открываться. На РЕОграмме в точке L можно наблюдать подъём на графике, соответствующий выходу крови в аорту.

Форма ЭКГ в фазе напряжения мышц миокарда S-L определяется анаэробным процессом, способствующем накоплению лактата (молочной кислоты). В теории кардиологии работа этой фазы вообще не рассматривается, так же как и последующей. Принято отождествлять их работу с механоэлектрическим сопряжением (п. 5.1.6). При этом считается, что форма ЭКГ здесь формируется под воздействием «вызванных потенциалов», описания которых противоречивы и не соответствуют действительности.

Мышцы в этой фазе сокращаются за счёт входа в клетку Ca^{++}. Последовательность этого процесса в фазовой структуре сердечного цикла не может быть нарушена никакими условиями, что указывает на несостоятельность теории «вызванных потенциалов». Здесь форма ЭКГ повторяет форму QRS комплекса, но на фоне созданного им постоянного напряжения мышц, поэтому его амплитуда мала. Учитывая, что сокращение происходит от работы Ca^{++}, то и форма ЭКГ в этой фазе используется для его количественной оценки (п. 3.4).

Важно, что работа фазы может компенсировать слабость сокращения мышц миокарда в предыдущей фазе QRS, которая зависит от качества коронарных артерий и их кровенаполнения, описанных выше. Если не достигнуто достаточное сокращение мышц, то в фазе срабатает компенсационный механизм, который проявится на ЭКГ в повышении уровня постоянной составляющей. И только на его фоне будет проявляться переменное колебание (рис. 144).

Диагностические возможности фазы S-L

Фаза используется для оценки:

1. Качественная оценка компенсационного механизма, определяющего напряжение мышц в предынфарктном состоянии.
2. Качественная и количественная оценка лактата в мышцах сердца.
3. Качественная оценка уровня Ca^{++} в мышцах сердца.
4. Качественная оценка разности давлений в аорте и желудочке сердца, зависящей от диаметра аорты.

Критерии качественной оценки компенсационного механизма, определяющего напряжение мышц миокарда и определяющего подъём постоянной составляющей ЭКГ в фазе S-L

Форма ЭКГ в фазе напряжения мышц миокарда S-L определяется анаэробным процессом, способствующем накоплению лактата (молочной кислоты). Чем выше подъем ЭКГ в этой фазе, тем больше лактата находится в мышцах. Этот процесс развивается быстро и в результате наступает инфаркт миокарда.

На ЭКГ фаза S-L «падает» вниз до уровня начала зубца S. Здесь важно дифференцировать проявление волн S-L-j. Если они не проявляются и фиксируется прямая линия, то это критическое состояние. Если они проявляются, то это говорит ещё и о наличии метаболических процессов, следовательно, необходимо принять все меры для адекватной терапии, что в результате должно нормализовать форму ЭКГ.

При остром коронарном синдроме подъем фазы переходит в ее резкое снижение и на ЭКГ наблюдается фактически прямая линия, что указывает на отсутствие сокращения миокарда. Это критическое состояние, типичное для инфаркта миокарда.

Рис. 144. Компенсирование слабости сокращения миокарда в фазах QRS наблюдается в виде подъёма постоянной составляющей в фазе S-L

При остром коронарном синдроме в первую очередь важна симптоматика, а именно, чувство боли в груди и тошнота. В этом случае необходимо принимать экстренные меры и лишь позднее, когда будет возможность, записать ЭКГ и РЕО на «Кардиокоде». От быстроты действий зависит жизнь человека.

Здесь мы ограничимся оценкой критерия острого коронарного синдрома. В гл. 19, рассмотрев проблемы атеросклероза и тромбообразования, приведём пример, на котором покажем, как работают критерии оценки сложнейшей проблемы диагностики коронарного кровотока в ранний период возникновения проблемы.

Терапия

1. В экстренных случаях эффективно использовать фенобарбитал + этиловый эфир α- бромизовалериановой кислоты (препарат «Валокордин»).
2. Показана волновая резонансная терапия аппаратом «ЭЖ-2» (см. параграф 14), принцип действия которого основан на стимулировании экспрессии генома. Это первый и единственный аппарат серийно выпускаемый, который возбуждает этот процесс. С точки зрения физиологии это единственный наилучший способ нормализовать естественным путём функции в мягких тканях. Практика это подтвердила.
3. Принимать таблетки «Гинкготропил» для нормализации микроциркуляции.
4. Принимать L-карнитин (в аптеках «Элькар»); не принимать спортивный вариант.
5. Принимать этилметилгидроксипиридина сукцинат (препарат «Мексикор» (янтарная кислота), периодически, не постоянно.
6. Во всех случаях показана иглотерапия:

Neiguan (MC6) на меридиане перикарда.
Gongsun (RP4) на меридиане селезёнки.
ZusanJi (E36) на меридиане желудка.
Sunyinjiao (RP 6) – на меридиане селезёнки усиление выработки серотонина.

15.3. Экстрасистолия предсердий. Несколько Р-волн

ВНИМАНИЕ!
Не забывайте проверять правильность автоматической расстановки фаз на ЭКГ.

Причина возникновения экстрасистолии предсердий

Причиной экстрасистолии предсердий является снижение коронарного кровотока желудочков и в первую очередь правого. Функция предсердий – закрытие предсердно-желудочковых клапанов. Если эластичность мышц миокарда снижена, а это происходит за счёт сужения коронарных артерий и снижения их кровенаполнения, то предсердиям необходимо закачивать кровь с большей силой до тех пор, пока давление в желудочках станет достаточным, чтобы вызвать срабатывания АВ-узла, который генерирует потенциал действия. Напомним, что АВ-узел – это барорецептор, поэтому при значительном снижении эластичности мышц миокарда, могут возникать несколько Р-волн (рис. 145). Одной Р волны будет недостаточно, чтобы заполнить необходимым объемом крови желудочки. Этому препятствуют жесткие мышцы миокарда.

а) лежа

б) сидя

Рис. 145. Экстрасистолии предсердий

Терапия

1. Показана волновая резонансная терапия аппаратом «ЭЖ-2» (см. параграф 14).

Дополнительно:

2. Принимать L-карнитин (в аптеках «Элькар»); не принимать спортивный вариант.

3. Принимать этилметилгидроксипиридина сукцинат (препарат «Мексикор» (янтарная кислота), периодически, не постоянно.

4. Во всех случаях показана иглотерапия:

Neiguan (MC6) на меридиане перикарда.

Gongsun (RP4) на меридиане селезёнки.

ZusanJi (E36) на меридиане желудка.

Sunyinjiao (RP 6) – на меридиане селезёнки усиление выработки серотонина.

15.4. Исследование влияния нтегральной гипоксической тренировки на метаболизм и гемодинамику сердца

В этом исследовании использовался гипоксикатор Go2Altitude австралийской компании BioTechMed. Пациенту мужского пола 60-ти лет, рост 182 см, весь 95 кг осуществлялась подача в чередующемся режиме, 5 минут / 3 минуты, смесь кислорода 12% и азота 88% через маску, с комнатным воздухом (приблизительно кислорода 20,9% и азота 79,1%) в течение 45 минутного сеанса. На рис. 146 ЭКГ и РЕОграмма, записанные до и после воздействия интервальной гипоксической тренировки (IHT). Наблюдается, стабильная амплитуда РЕОграммы что указывает на баланс большого и малого кругов кровообращения. Во-вторых, нормализовался сегмент Тк-Uн.

Приведенные в таблице 15.2 данные показывают эффективное влияние гипоксии на параметры сердечно-сосудистой системы, а именно:

1. Увеличение креатинфосфата (КрФ) в мышцах сердца. Это способствует увеличению запасов мгновенного расхода энергии в критических случаях, что указывает на увеличение ресурсов сердца (приводит к меньшей усталости).

2. При ортопробе показатель гемодинамики SV ударный объём указал на восстановление изменения распределения давления в организме, а именно на то, что при переходе тела из горизонтального в вертикальное положение восстанавливаются нормальные условия разности артериального давления в аорте и периферических сосудах, что способствует улучшение перенесения физических нагрузок.

3. Значительно восстанавливается коронарный кровоток.

4. Улучшается тип адаптационной реакции, устраняется реакция стресса (Стр), который переходит в реакцию тренировки (Тр.).

Как следствие, значительно улучшается системный показатель индекс напряжённости (ИН), что указывает на улучшение коронарного кровотока и на общее улучшение состояния организма.

Данные исследования показывают возможность регулировки сложных коронарных процессов за счёт нтегральной гипоксической тренировки.

а) До гипоксии

б) После гипоксии.

Рис. 146. ЭКГ и РЕОграмма до гипоксии и после

Таблица 15.2. Результаты воздействия гипоксии на метаболизм и гемодинамику сердца

№	Дата	Этап	O_2 0,5...0,55; 0,6…0,65; 0,7…0,85) у.е.		Лактат (3…7) у.е.		КрФ (2…4) у.е.		RV1 (62%) фракция изгнания		(150…300) адаптационная реакция	
			л	с	л	с	л	с	л	с	л	с
1	20.06.2017	До работы с прибором	0,57	0,47	3,76	4,73	6,9	8,87	59	59	1651 Сп.	474 Стр.
2		После работы с прибором	0,50	0,52	4,49	4,12	10,4	11,9	59	59	452 Сп.	458 Тр.

где: Сп. – реакция спокойной активации, Тр. – реакция тренировки, Стр. – реакция стресс.

Таблица 31. Критерии диагностики, характерные признаки ЭКГ и РЕО, последствия и рекомендации

Выявляемые физиологические, функциональные, метаболические и другие изменения	ЭКГ признаки	Возможные последствия	Рекомендации
Снижение кровенаполнения коронарных артерий. Ранняя диагностика совокупности факторов, приводящих к снижению кровенаполнения коронарных артерий	В фазе Тк-Uн график РЕО имеет пологий участок или положительный подъём, указывающие на меньшее поступление количества крови в коронарные артерии в отведенное для заполнения время	Предрасположенно сть к инфаркту миокарда. Повышение нагрузки на миокард из-за снижения кровенаполнения коронарных артерий	1. Волновая резонансная терапия аппаратом «ЭЖ-2». 2. «Диосклефит». 3.«Гинкготропил». 4. Настойка «Нуксен VI». 5. Дыхательный тренажёр-капникатор (типа «Самоздрав»). 6. Хвойный (кедровый) бальзам. 7. Иглотерапия общая, согласно симптоматике. 8. L-карнитин 9. «Мексикор»
Снижение кровенаполнения коронарных артерий. Острый коронарный синдром	Смещение на ЭКГ постоянной составляющей фазы S-L до уровня амплитуды R зубца	Повышение нагрузки на миокард из-за снижения кровенаполнения коронарных артерий. Предынфарктное состояние	1. «Валокордин». 2. Волновая резонансная терапия аппаратом «ЭЖ-2». 3. «Гинкготропил». 4. Настойка «Нуксен VI». 5. Иглотерапия. 6. L-карнитин. 7. «Мексикор»
Снижение кровенаполнения коронарных артерий. Экстрасистолия предсердий	Несколько Р волн	Развитый кардиосклероз миокарда	1. Волновая резонансная терапия аппаратом «ЭЖ-2». 2. Иглотерапия. 3. L-карнитин. 4. «Мексикор». 5. Хвойный (кедровый) бальзам