18. Критерии оценки кальциноза дуги аорты

Не забывайте проверять правильность автоматической расстановки фаз на ЭКГ.

Проблема кальциноза возникает не сразу, а накапливается на протяжении многих лет жизни. Если его не выявить на ранней стадии, то, развиваясь по аорте и доходя до коронарных артерий и клапана, он изменяет гемодинамику до патологического уровня. При неправильном лечении, которым является прием сосудорасширяющих препаратов, это может привести к катастрофе с летальным исходом.

Кальциноз начинает формироваться в дуге восходящей аорты. На рис. 139 показаны примеры кальзиноза и отклонение от нормы формы РЕОграммы. Это связано с центробежными силами, которые вытесняют избыточный кальций из потока крови, в результате чего он оседает на стенке аорты. Вследствие этого стенка аорты снижает эластичность. Кальциноз может по разному проявляться при ортопробе. Как правило, он оценивается в положении лёжа.

На рис. 149 показан типичный пример развитого кальциноза, поразившего коронарный кровоток. Данные коронарографии следующие:
Стеноз ПМЖВ (сред 1/3) = 90%.
Стеноз ПКА (проксимально 1/3) = на грани окклюзии.
Стеноз ДВ (устье) = 80%.
Стеноз ОВ (сред 1/3) на грани окклюзии.

а) лёжа

б) сидя

Рис. 149. Ортопроба с проблемами коронарного кровотока от развитого кальциноза

Внимательное рассмотрение фазовых соотношений ЭКГ и РЕО указывает на проблемы кровотока в коронарных артериях (рис. 149 а), б)). В положении лёжа на рис. 149 а) в точке j начинается фаза медленного изгнания. С этой точки сглаживание РЕО указывает уже на развитый кальциноз. Коронарография подтверждает это. В положении сидя (рис.149 б)) видно как меняется форма РЕО. «Трёхгорбость» характерна для проблем кровотока в коронарных артериях. При этом она проявляется в каждом сердечном цикле и важно заметить, что «провалы», образующие «горбы», формируются от точки j до конца волны Uк в период заполнения коронарных артерий.

Несмотря на сложность ситуации, форма ЭКГ нормальная. Здесь важно оценить субъективное проявление симптоматики.

Для подтверждения диагноза используем дополнительные критерии, описанные в гл. 15.1.2, а именно индекс напряжённости (ИН). На рис. 150 видно, что все параметры стабильны при ортопробе и соответствуют хорошей норме, только ИН резко меняется. Его большая величина указывает на отсутствие дивиации ЧСС, что происходит в критических случаях. Однако подъёма фазы S-L нет и лактат в норме. Также фракция изгнания RV1 указывает на нормальную работу сердца.

Другой дополнительный критерий – тип адаптационной реакции, указывающий на переход от нормального типа адаптационной реакции на реакцию стресса (рис. 151).

Вышеотмеченное указывает на необходимость внимательной оценки формы РЕО.

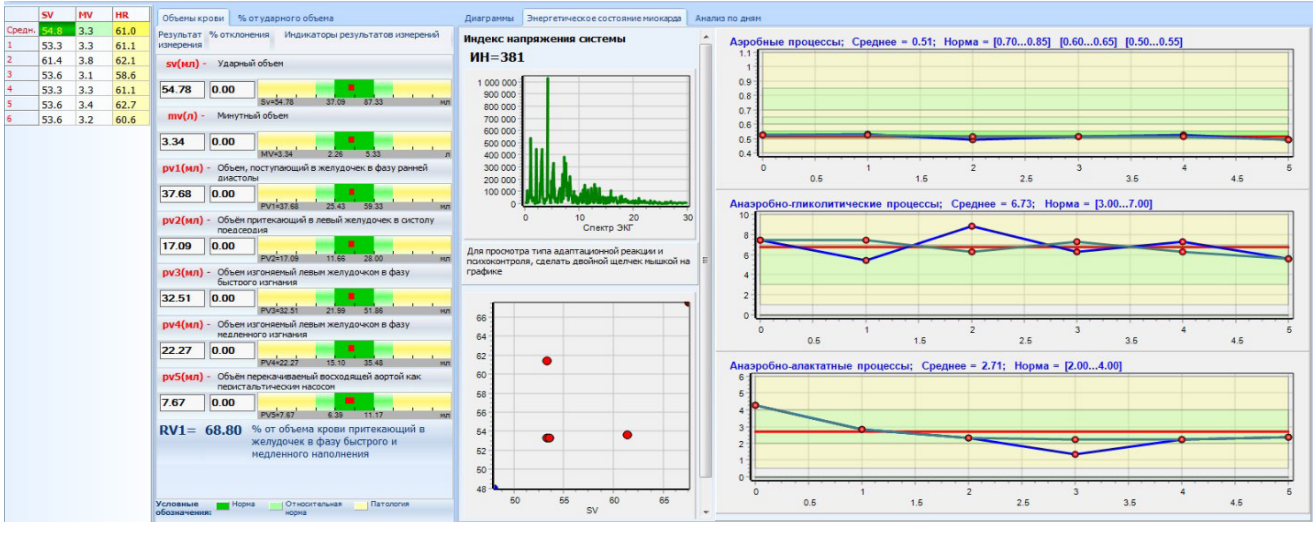

а) лёжа

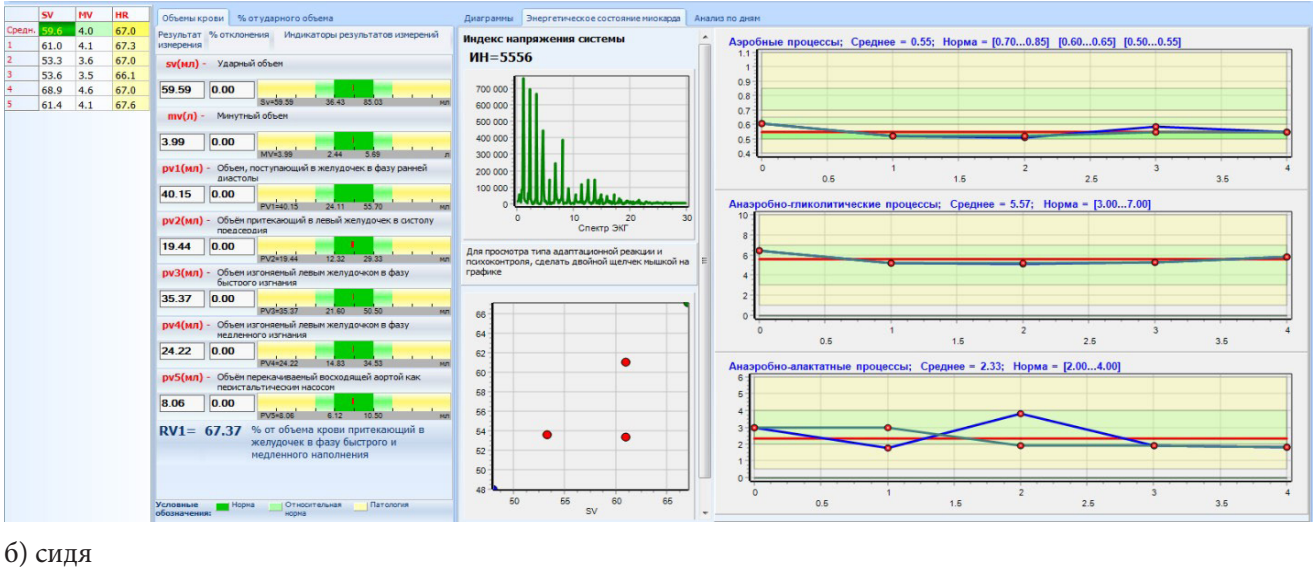

б) сидя

Рис. 150. Кардиометрические данные ИН при ортопробе

а) Адаптационная реакция – спокойной активации

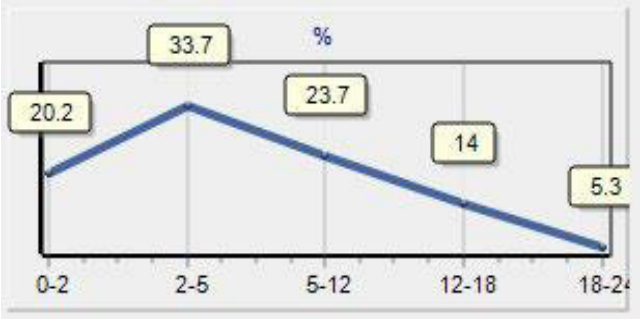

б) Адаптационная реакция – стресс

Рис. 151. Энергетическое состояние сердца при ортопробе (изменение с адаптационной реакции спокойной активации на адаптационную реакцию стресс)

Терапия

1. «Диосклефит» – единственный эффективный без побочных явлений натуральный препарат, размягчающий кальций, осевший на стенках сосудов.
2. «Гинкготропил» – эффективный натуральный препарат, восстанавливающий микроциркуляцию.
3. Волновая резонансная терапия аппаратом «ЭЖ-2».

Таблица 18. Кардиометрическая диагностика признаков кальциноза дуги аорты

Выявляемые физиологические, функциональные, метаболические и другие изменения	**ЭКГ признаки**	**Возможные последствия**	**Рекомендации**
Кальциноз дуги аорты	На графике РЕО сглаживание вершины	Снижение функций сердечно-сосудистой системы	1. «Диосклефит» 2. «Гинкготропил» 3. Волновая резонансная терапия аппаратом «ЭЖ-2»