23. Экстрасистолия

Экстрасистолия бывает нескольких типов: дыхательная, вызванная работой анастомозов и фибробластами. К экстрасистолии относят тип ЭКГ с раздвоением R зубца, формирующимся под воздействием фистул коронарных артерий в левом желудочке или проявляющимся при очень малом потенциале R зубца. Однако мы рассматриваем этот феномен отдельно по причине его проявления у людей на протяжении длительного периода времени, как правило, в течение нескольких десятилетий. При этом качество их жизни не снижается.

23.1. Дыхательная экстрасистолия

Внимание!
Не забывайте проверять правильность автоматической расстановки фаз на ЭКГ.

Этот тип экстрасистолии проявляется при различных острых респираторных заболеваниях, как краткосрочных, так и хронических. Как правило, он сопровождается кашлем, часто сухим. Также сухость дыхательных путей проявляется в результате регулярного вдыхания химических (косметических) средств. На рис. 168 показан пример дыхательной аритмии. После экстрасистолы недостаточен объём крови в сердце и нет нормального выброса (см. РЕО на рис.). Следующий цикл удлинён для набора достаточного объёма крови.

Терапия

1. «МИРТАбиотик» – мощный безвредный природный антибиотик, показавший на практике наилучший результат при проблемах с кашлем.
2. Дыхательный тренажёр типа «Самоздрав» – для нормализации кислорода и углекислого газа.
3. Показана волновая резонансная терапия аппаратом «ЭЖ-2».

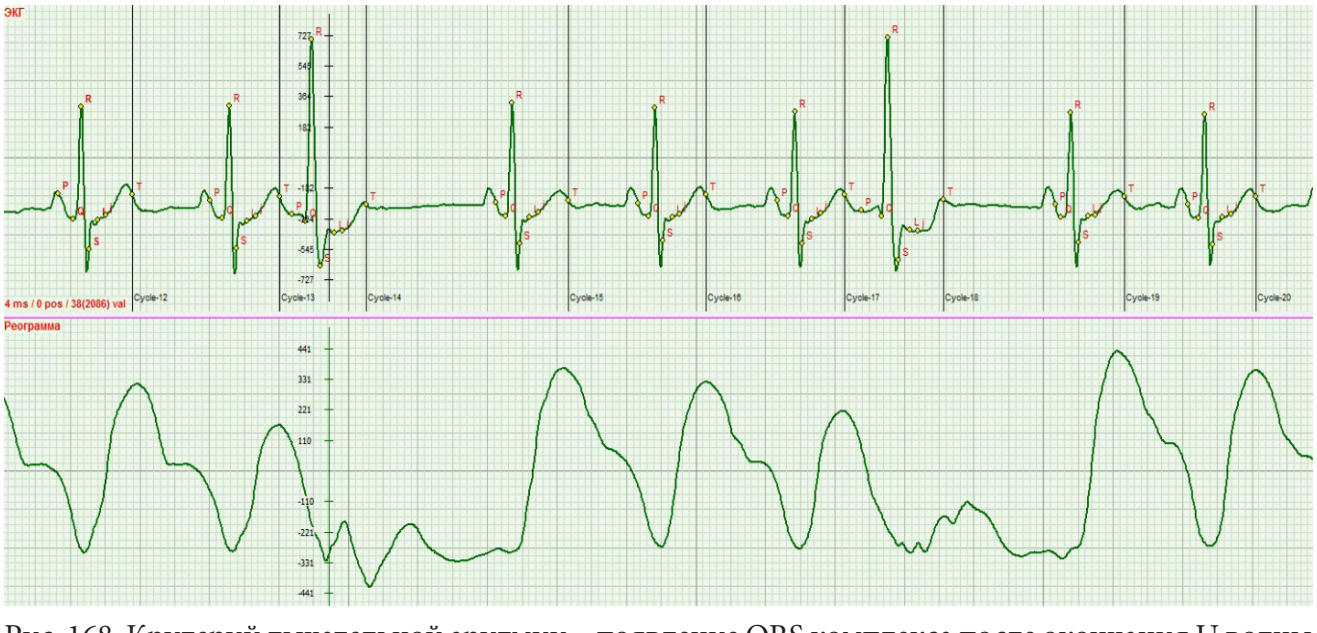

Рис. 168. Критерий дыхательной аритмии – появление QRS комплекса после окончания U волны

23.2. Экстрасистолия вызванная работой анастомозов

ВНИМАНИЕ!
Не забывайте проверять правильность автоматической расстановки фаз на ЭКГ.

Другим типом экстрасистолии является проявление QRS комплекса в следующем за открытием анастомоза сердечном цикле. Подробно это явление описано в гл. 9.1. Характерной особенностью этого типа является низкая амплитуда R зубца. Сам комплекс может проявляться в различное время диастолы, в зависимости от расстояния от места его срабатывания до сердца. Сброшенная часть крови через анастомоз приносит чистый кислород в венозную кровь. Симптоматически имеет место небольшое короткое головокружение, в зависимости от количества кислорода.

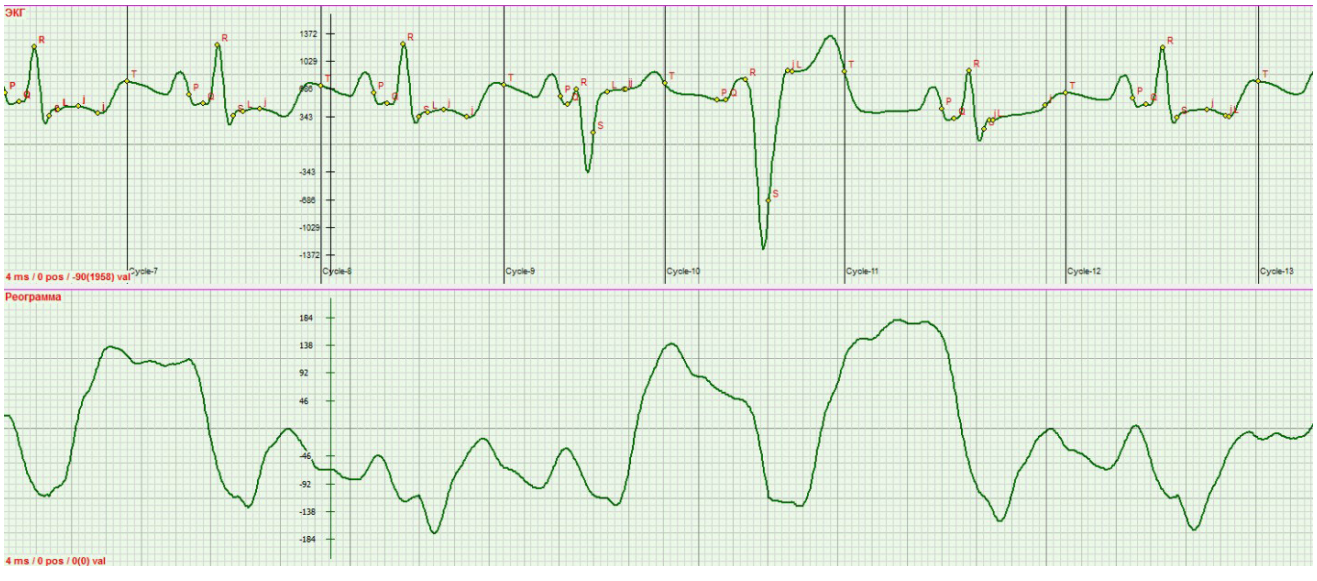

Рис. 169. Критерием экстрасистолии вызванной работой анастомозов является низкая амплитуда R зубца. Момент проявления в диастоле неоднозначен

23.3. Экстрасистолия, вызванная работой фибробластов. Признаки возможной внезапной сердечной смерти

ВНИМАНИЕ!
Не забывайте проверять правильность автоматической расстановки фаз на ЭКГ.

Данный тип экстрасистолии опасен, поскольку именно он может вызвать внезапную сердечную смерть (гл. 9.3). Фибробласты при расслаблении мышц миокарда генерируют большой амплитуды потенциал в виде QRS комплекса (рис. 170). В зависимости от амплитуды начинается спазмирование межжелудочковой перегородки. При уровне в три раза выше R зубца может произойти «заклинивание» межжелудочковой перегородки, что приведёт к полной остановке сердца.

Отметим, что форма S зубца может проявляться не очень явно при поднятии диафрагмы, но при этом амплитуда R зубца остаётся неизменной и сам QRS комплекс проявляется в положенное время (гл. 3.4, рис. 11). Эти изменения не следует сравнивать с проявлением фибробластов.

Терапия

1. Решать проблему повышенной активности фибробластов.
2. Показана волновая резонансная терапия аппаратом «ЭЖ-2» (многофакторный терапевтический метод, вызывающий экспрессию генома).

а) с амплитудой QRS в два раза большей

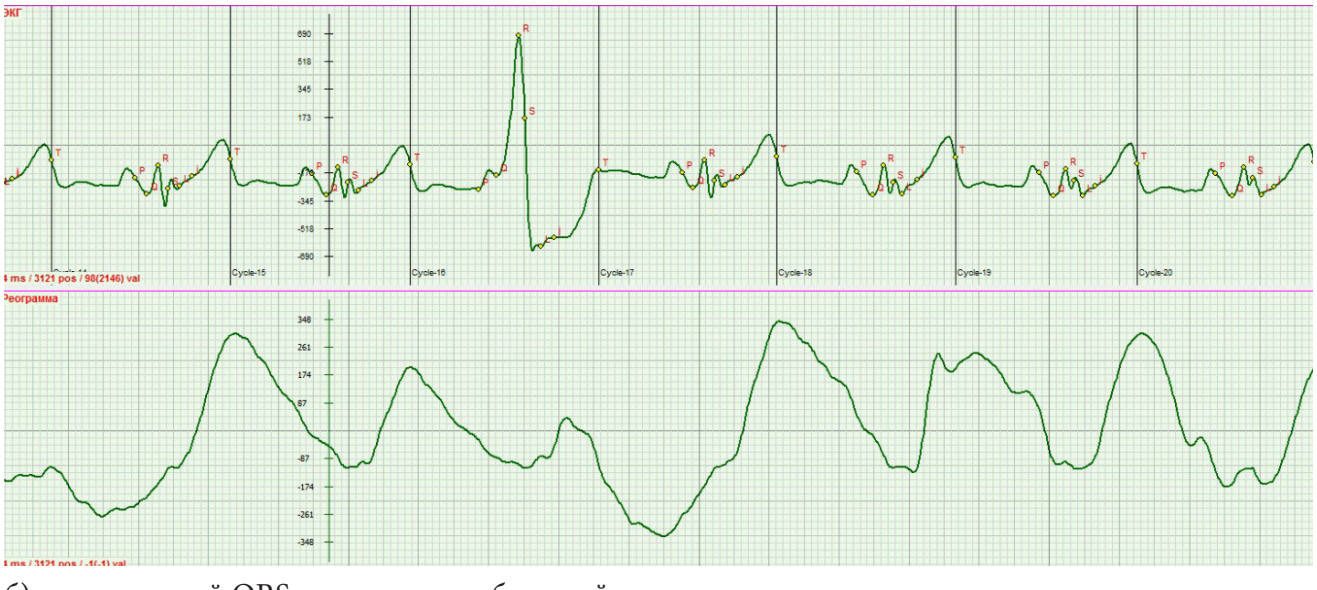

б) с амплитудой QRS в четыре раза большей

Рис. 170 – Фибробласты при расслаблении мышц миокарда генерируют большой амплитуды потенциал в виде QRS комплекса

Таблица 23. Кардиометрическая диагностика дыхательной экстрасистолии и вызванной фибробластами

Выявляемые физиологические, функциональные, метаболические и другие изменения	**ЭКГ признаки**	**Возможные последствия**	**Рекомендации**
Экстрасистолия. Дыхательная	Появление QRS комплекса после окончания U волны	Инфекционная причина. Сухость дыхательных путей в результате регулярного вдыхания химических (косметических) средств	1. «МИРТАбио-тик» 2. Дыхательный тренажёр «Самоздрав». 3. Волновая резонансная терапия аппаратом «ЭЖ-2»
Экстрасистолия. Фибробласты	Экстрасистолия с амплитудой R зубца более чем в 2 или 3 раза	Внезапное короткое по времени головокружение, вплоть до потери сознания	1. Решать проблему повышенной активности фибробластов. 2. Волновая резонансная терапия аппаратом «ЭЖ-2»
Признаки возможной внезапной сердечной смерти	Экстрасистолия с амплитудой R зубца более чем в 2 или 3 раза	Внезапное короткое по времени головокружение, вплоть до потери сознания	1. Решать проблему повышенной активности фибробластов. 2. Волновая резонансная терапия аппаратом «ЭЖ-2»