36. WPW синдром на ЭКГ: его причины и как с ним жить

Синдром WPW, это аббревиатура фамилии авторов Вольфа-Паркинсона-Уайта, впервые описавших его в 1930 г. Частота встречаемости этого синдрома небольшая и не превышает 3%, а точная причина его проявления на ЭКГ в кардиологии не установлена. Это не позволяет прогнозировать его последствия. Общепринято, что он возникает из-за аномальных связей между CA и AV узлами. Авторами книги этот вопрос был изучен и мы пришли к другому выводу. WPW синдром определяется наличием ложных хорд в левом желудочке сердца, не связанных со створками клапанов, и в процессе сокращения миокарда, в начальной стадии систолы, они определяют немного другую траекторию сокращения, что и отражается в форме ЭКГ фазы P-Q. В классической кардиологии ложные хорды относят к малым аномалиям развития сердца – анатомическим врожденным изменениям сердца, не приводящим к грубым нарушениям функционирования сердечно-сосудистой системы, и не связывают с синдромом WPW.

Внесём ясность в этот вопрос, потому что не было единого мнения, можно ли заниматься спортом с синдромом WPW.

К нам обратилась 16-летняя спортсменка, которой врачи установили синдром WPW на ЭКГ и предупредили, что при активных физических упражнениях может наступить смерть. ЭКГ девушки показана на рис. 192. Проявление синдрома связывают с так называемой «дельта волной» в фазе P-Q. Ознакомившись с анамнезом, мы исследовали спортсменку кардиометрическим методом. Результаты представлены на рис. 193, 194,195.

При сравнении ЭКГ на рис. 192 и 193 видны различия в фазе P-Q. Наиболее контрастно они отражены на рис. 194. На рисунке видно, что обычная ЭКГ II отведения и кардиометрическая в положении лёжа значительно различаются. В кардиометрической P волна раздваивается, а в обычной – имеет пологий подъём без фиксации Q-зубца.

При ортопробе в кардиометрическом методе в положении сидя и после нагрузки появляется

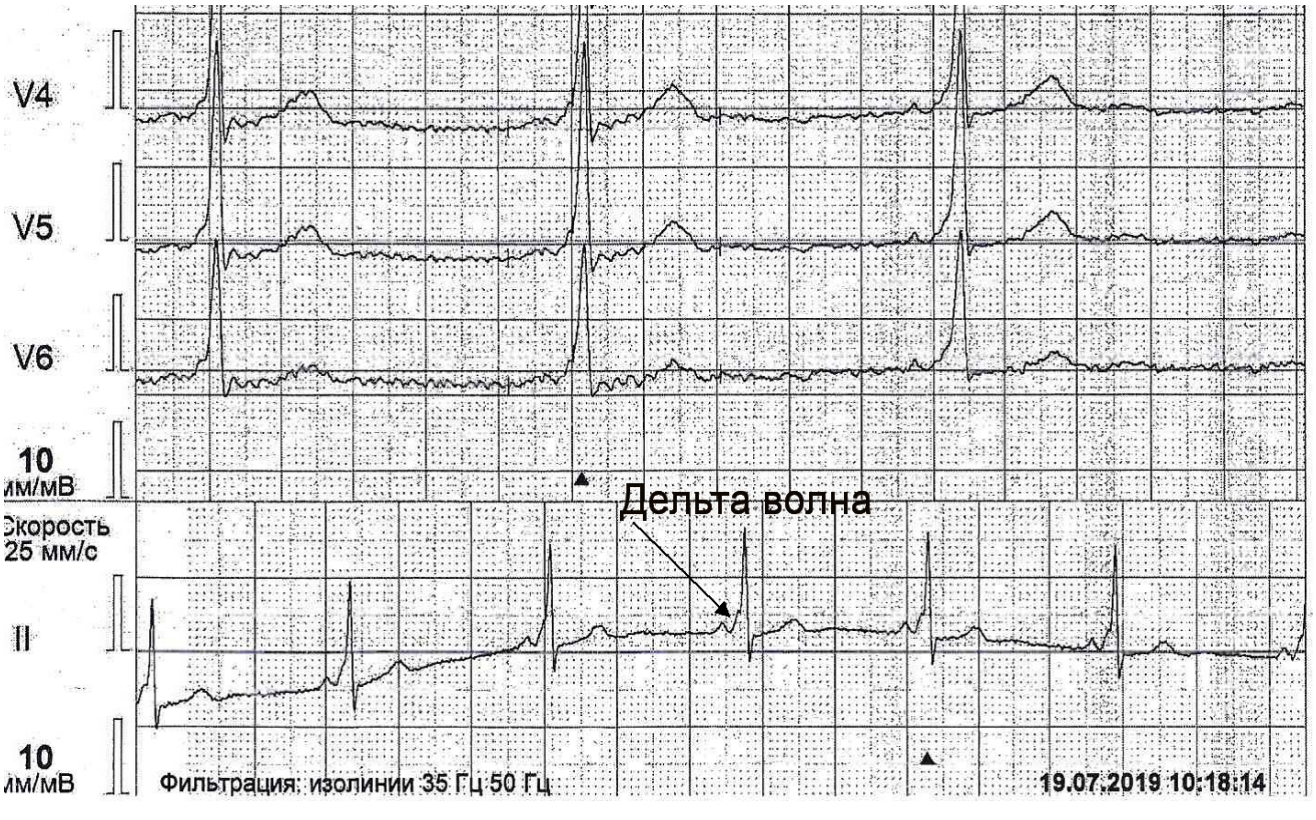

Рис. 192. Синдром WPW характеризуется в классической кардиологии наличием «дельта волны» в фазе P–Q

большой Q-зубец (рис. 193). Важно заметить, что такой Q-зубец проявляется у детей от рождения почти до пяти лет. Это указывает на слабость сухожилий вообще. Поэтому ВАЖНО, до полного созревания ребёнка, которое наступает в возрасте примерно 15 лет, занятия профессиональным спортом противопоказаны, особенно для девочек.

Для синдрома WPW мы оценили гемодинамику функциональных и метаболических параметров (рис. 195, 196). Всё в пределах нормы.

Заметим, что ложные хорды влияют на форму желудочка при его сокращении. Это проявляется при ортопробе, что отражено на рис. 193 а) и б).

а) лёжа

б) сидя

в) после нагрузки

Рис. 193. Синдром WPW на стандартном ЭКГ в виде проявления «дельта волны» в фазе P-Q закрытия предсердно-желудочковых клапанов

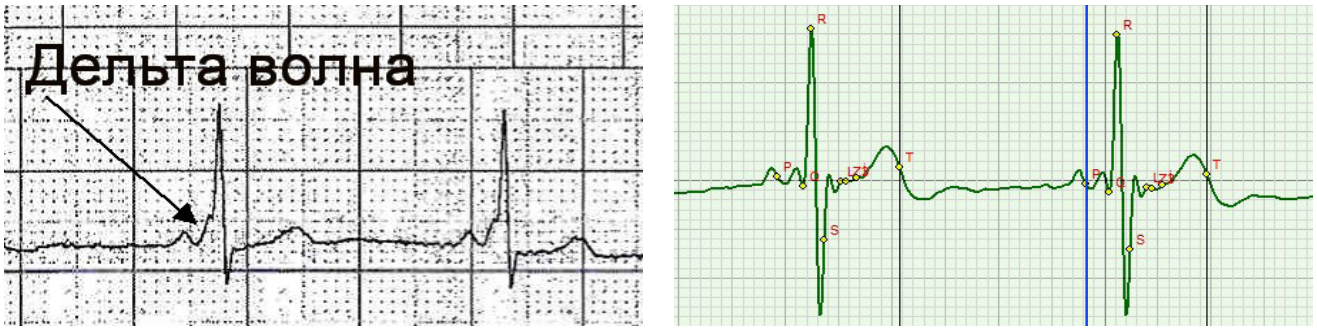

Рис. 194. Сравнение формы ЭКГ в фазе P-Q, зарегистрированные обычным и кардиометрическим способами

а) лёжа

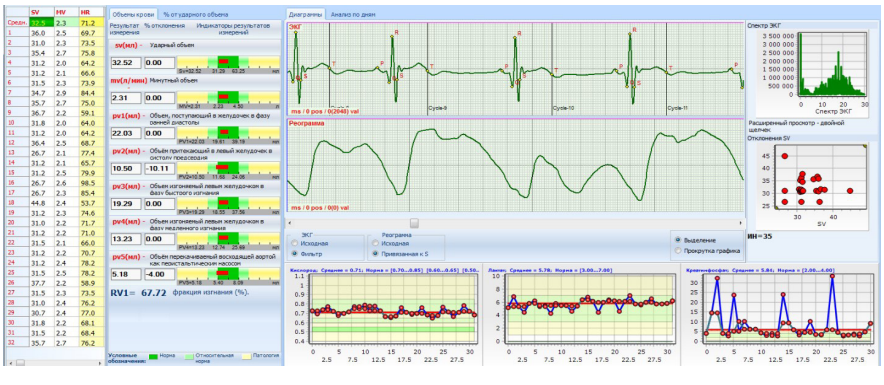

б) сидя

в) после нагрузки

Рис. 195. Гемодинамические показатели при WPW синдроме при ортопробе а) б) и после нагрузки в) в пределах нормы

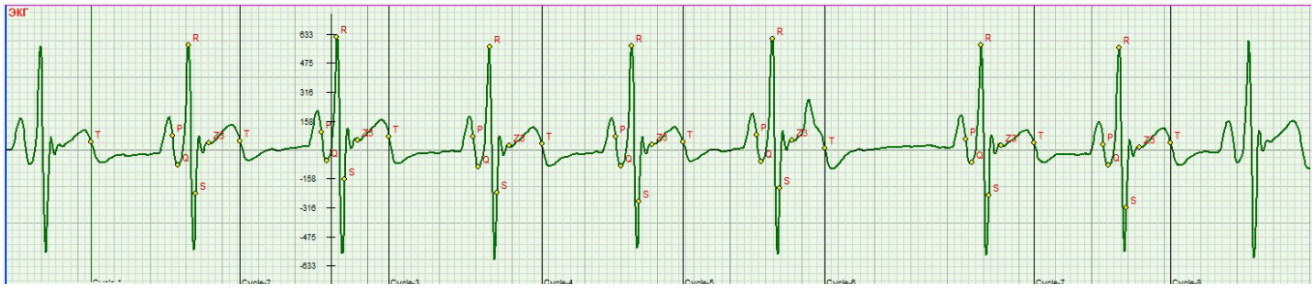

а) лёжа

б) сидя

в) сидя

Рис. 196. Синдром WPW на ЭКГ зарегистрированной у молодого спортсмена

На практике встречаются различные случаи проявления WPW синдрома. На рис. 196 представлен другой случай, зарегистрированный у молодого футболиста. Видно, что при горизонтальном положении Р-волна присутствует как при нормальной ЭКГ, а вот при вертикальном положении – на ЭКГ присутствует «дельта волна». При дыхательной аритмии на рис. 196 в) фиксируется Р-волна. Здесь нагрузка на желудочки меньше и форма сокращения также другая, ближе к нормальной, без влияния ложных хорд.

Можно сделать выводы, что синдром WPW не является критичным и при его проявлении занятия спортом допускаются.